Protocolo recomendado triagem de *Rhodococcus equi* em fazendas endêmicas[2]

Realizar a triagem inicial com ultrassonografia torácica com 4, 6 e 8 semanas de idade

Marque quaisquer lesões pulmonares identificadas de acordo com o Sistema de Classificação de Slovis.[1]
Se forem identificadas lesões, coletar amostras para leucograma e SAA, realizar ultrassom semanalmente e medir temperatura retal duas vezes ao dia até que as lesões comecem a regredir.[2]

Grau 1 + 2	Grau 3		Grau 4 + 5				≥ ao grau 6 e/ou contagem de leucócitos > 18,0 células/uL ou Fibrinogênio > 800 ug/dl
	Contagem de leucócitos < 13,5 células/µL	Contagem de leucócitos > 13,5 células/µL SAA > ou < 75 µg/mL	Contagem de leucócitos < 13,5 células/µL e SAA < 75	Contagem de leucócitos < 13,5 células/µL e SAA > 75 µg/mL	Contagem de leucócitos > 13,5 células/µL e SAA < 75 µg/mL	Contagem de leucócitos > 13,5 células/µL e SAA > 75 µg/mL	
REGRESSÃO É PROVÁVEL SEM TRATAMENTO	REGRESSÃO É PROVÁVEL SEM TRATAMENTO	+/- TRATAR PPV 33%	+/- TRATAR PPV 21%	TRATAR PPV 57%	TRATAR PPV 44%	TRATAR PPV 73%	TRATAR PPV 86%

Inicie o tratamento de acordo com a avaliação do veterinário ou se alguma das seguintes situações estiver presente:
T > 39,2°C, tosse, aumento da frequência/esforço respiratório ou progressão da pontuação do ultrassom.
PPV = Probabilidade de progressão da doença (%)

Valores e informações apresentadas são apenas para compreensão em geral e não constituem orientação veterinária.

stablelab

zoetis

Sistema de classificação de Slovis[1] por meio de ultrassonografia

GRAU	Maior Diâmetro Único (mm)
0	Sem lesões
0 D ('sujo')	Caudas de cometa excessivas, geralmente com base larga
1	<10
2	10-20
3	20-30
4	30-40
5	40-50
6	50-60
7	60-70
8	70-80 ou derrame pleural

Grau inicial de 5 é estatisticamente mais provável de se tornar clínico[2]

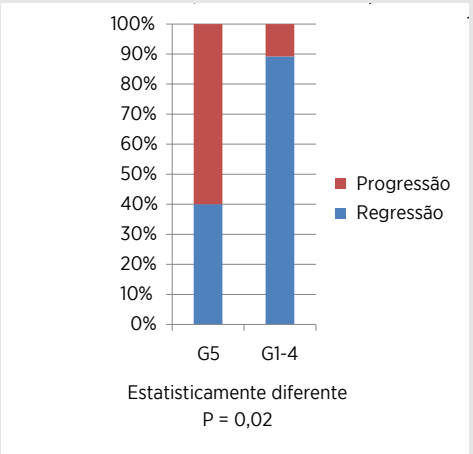

O leucograma de potros que progridem para caso clínico ou regridem difere significativamente[2]

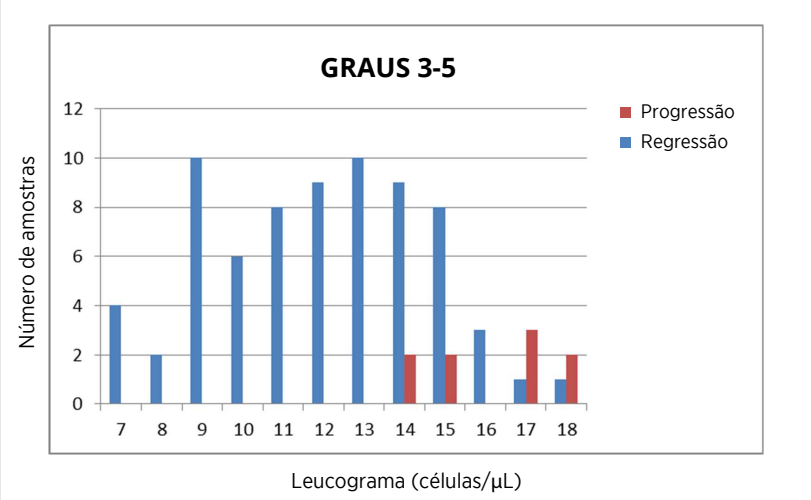

A concentração de SAA de potros que progridem para caso clínico ou regridem difere significativamente[2]

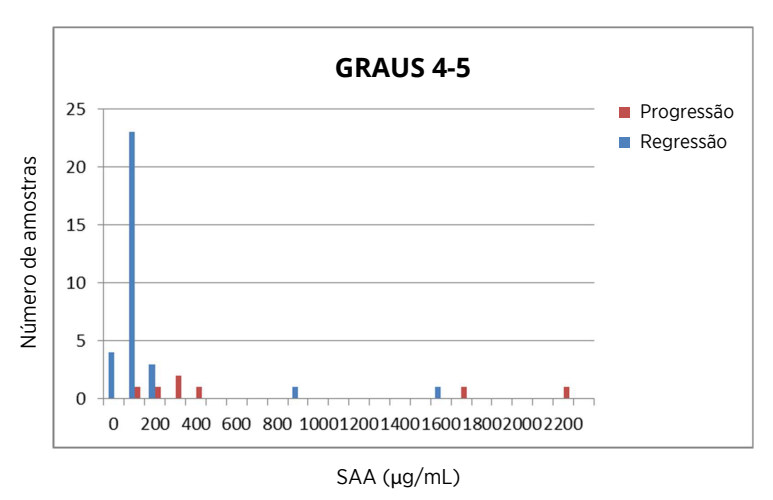

Referências:
[1] Slovis NM, McCracken JL, Mundy g. How to use Thoracic Ultrasound to Screen Foals for R. equi at affected farms, in Proceedings. 51st Annual American Association of Equine Practitioners Convention, 2005; 274-278.
[2] McCracken, JL. Evaluation of White Blood Cell, Firbinogen, Serum Amyloid A, and Ultrasonographic Grade to Refine a R. equi Screening Program, in Proceedings. 65th Annual American Association of Equine Practitioners Convention, 2019; 522-530.

Todas as marcas comerciais são de propriedade da Zoetis Services LLC ou de uma empresa relacionada ou de um licenciante, salvo indicação em contrário.
Stablelab é uma marca registrada da Epona Biotech Limited, utilizada sob licença. © 2020 Zoetis Services LLC. Todos os direitos reservados.

Copyright Zoetis Indústria de Produtos Veterinários Ltda. Todos os direitos reservados. Material Produzido JUN/2021. Cod: MM-15245.