INTERPRETAÇÃO DO EXAME CITOLÓGICO DA PELE

Achados de impressão por fita adesiva

Piodermite bacteriana superficial

• O diagnóstico citológico de piodermite requer a presença de neutrófilos estreitamente associados a bactérias; idealmente, as bactérias devem estar dentro de neutrófilos intactos, mas geralmente se encontram entre linhas de neutrófilos degenerados e resíduos de segmentos nucleares.
• A maioria das bactérias que causam piodermite superficial são cocos (estafilococos), que estão caracteristicamente presentes em pares, mas ocasionalmente sozinhas.
• Colonização bacteriana (supercrescimento) consiste de cocos e/ou bacilos não associados a neutrófilos.

Dermatite por *Malassezia*

• O diagnóstico citológico de dermatite por *Malassezia* requer um aumento do número de *Malassezia* em relação à flora normal; a distinção entre a quantidade normal e anormal de *Malassezia* nem sempre é absoluta, já que os números normais podem variar conforme o clima, local do corpo, raça e entre os indivíduos.
• Como regra geral, > 1-2 leveduras por campo em óleo de imersão, juntamente com sinais clínicos consistentes (eritema, prurido), normalmente significam anormalidade.
• Em cães alérgicos, há documentação de hipersensibilidade ao antígeno de *Malassezia*.
• Uma levedura a cada 3-4 campos em óleo de imersão, associado a sinais clínicos consistentes, pode ser significativo.

Achados de impressão por lâmina de vidro

• Estas áreas podem ser examinadas sob objetiva de 40X para *Malassezia*, outras hifas/esporos fúngicos e tipos de células inflamatórias, e depois em óleo de imersão para bactérias.
• Pode-se colocar o óleo sobre uma lamínula cobrindo a amostra, e posteriormente o óleo pode ser removido novamente para repetir o exame sob magnificação de 40X e/ou enviar as lâminas para um laboratório.

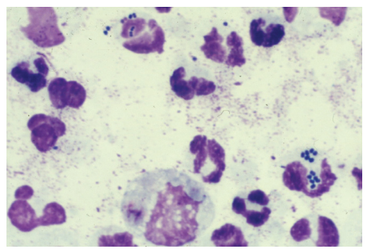

Estafilococos
Imagem cortesia de Peter Hill

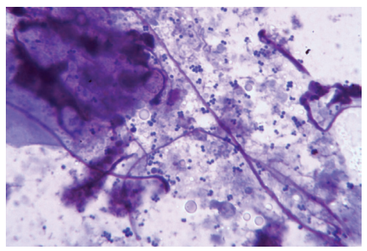

Bactérias do tipo cocos
Imagem cortesia de Mike Shipstone

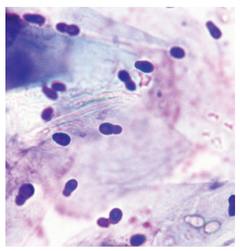

***Malassezia* - resolução moderada**
Imagem cortesia de Peter Hill

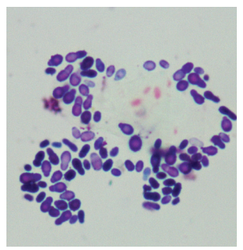

***Malassezia* - alta resolução**
Imagem cortesia de Peter Hill

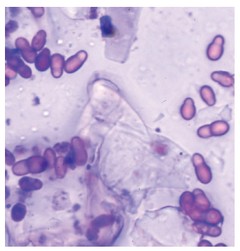

Malassezia
Imagem cortesia de Peter Hill

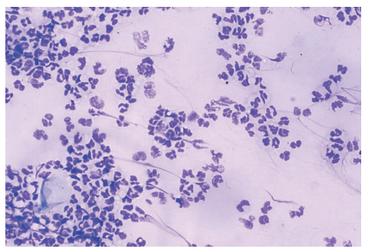

Neutrófilos - baixa resolução
Imagem cortesia de Peter Hill

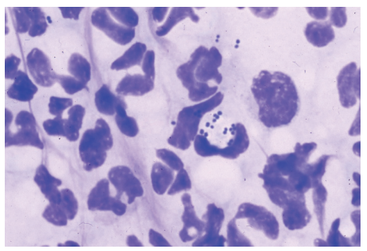

Neutrófilos degenerados (piodermite) - resolução baixa
Imagem cortesia de Peter Hill

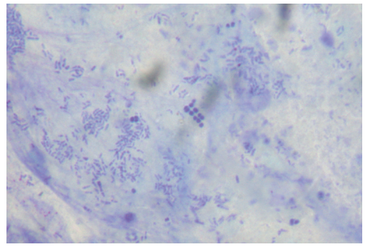

Bactérias do tipo bacilos e cocos esparsos – lente de 100X *Imagem cortesia de Linda Vogelnest*

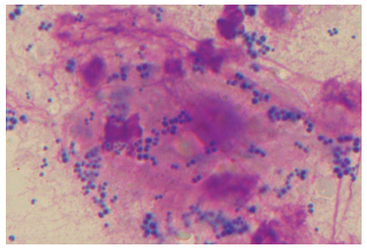

Supercrescimento de estafilococos
Imagem cortesia de Peter Hill

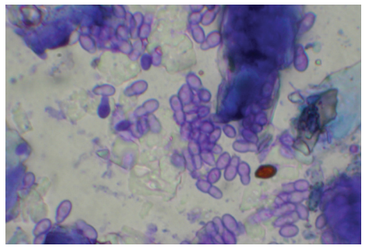

***Malassezia* em um cão com dermatite atópica – amostra interdigital por fita adesiva**
Imagem cortesia de Mike Shipstone

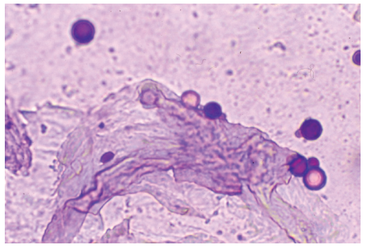

***Malassezia* globoide**
Imagem cortesia de Peter Hill

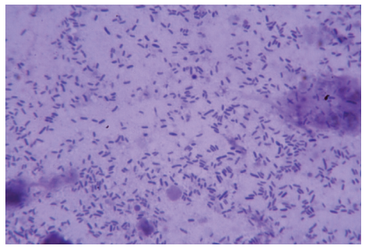

Bacilos em um cão com otite
Imagem cortesia de Mike Shipstone

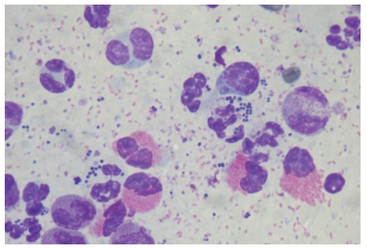

Eosinófilos e menor número de neutrófilos com cocos intracelulares em impressão por lâmina de vidro – lente de 100X *Imagem cortesia de Linda Vogelnest*

Achados incidentais de impressão por fita adesiva

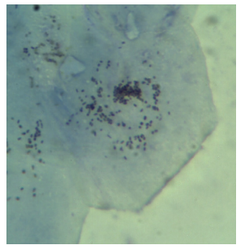

Grânulos de melanina
Imagem cortesia de Mike Shipstone

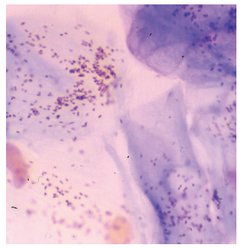

Grânulos de melanina em corneócitos
Imagem cortesia de Peter Hill

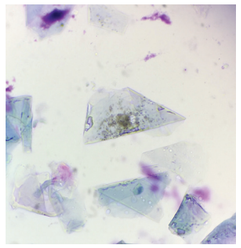

Grânulos de melanina em um queratinócito – lente de 100X
Imagem cortesia de Linda Vogelnest

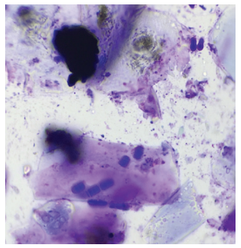

Queratinócitos, grânulos de melanina e *Simonsiella* em impressão por fita adesiva - lente de 100X
Imagem cortesia de Linda Vogelnest

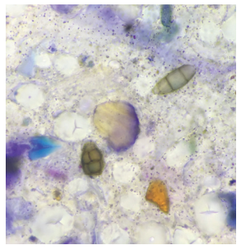

Esporos de fungo e grânulos de melanina em impressão por fita adesiva – lente de 100X
Imagem cortesia de Linda Vogelnest

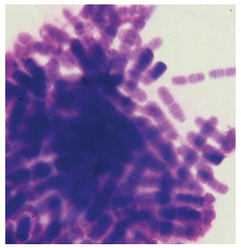

Simonsiella
Imagem cortesia de Peter Hill

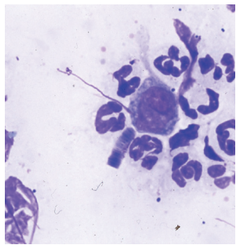

Simonsiella
Imagem cortesia de Peter Hill

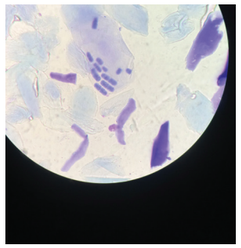

Simonsiella
Imagem cortesia de Mike Shipstone

Copyright Zoetis Indústria de Produtos Veterinários Ltda. Todos os direitos reservados. Material produzido Agosto/20. Cód.: 30003355. #MM-10202

INTERPRETAÇÃO DO EXAME CITOLÓGICO DA PELE

Achados de raspagem superficial da pele

• A presença de qualquer ectoparasita é diagnóstica, embora seja preciso ter cautela ao diferenciar ácaros mortos de contaminantes ambientais (p.ex., poeira e ácaros de armazenamento).

• A ausência de ácaros não exclui qualquer papel deles na doença.

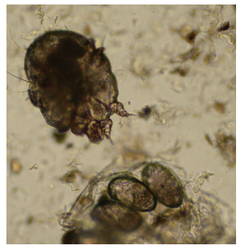

Ácaro *Sarcoptes* – adulto e ovos - lente de 10X
Imagem cortesia de Linda Vogelnest

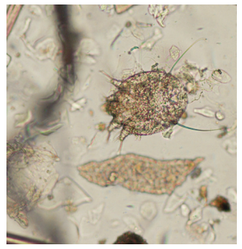

Sarcoptes
Imagem cortesia de Peter Hill



***Sarcoptes* visualizado em raspagem superficial da pele**
Imagem cortesia de Mike Shipstone

***Sarcoptes* visualizado em raspagem superficial da pele**
Imagem cortesia de Mike Shipstone

Ácaro *Otodectes* - adulto – lente de 10X
Imagem cortesia de Linda Vogelnest

Otodectes cynotis
Imagem cortesia de Peter Hill

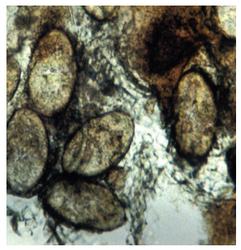

Ovos de *Otodectes cynotis*
Imagem cortesia de Peter Hill

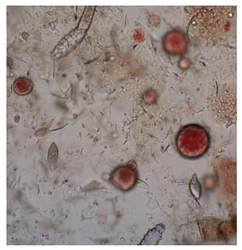

***Demodex canis* - adulto e ovos em raspagem superficial da pele – lente de 10X**
Imagem cortesia de Linda Vogelnest

Achados de raspagem profunda da pele

• A presença de qualquer ácaro *Demodex* indica demodicidose. É extremamente raro detectar ácaros *Demodex* em raspagens de peles normais.

• A ausência de ácaros *Demodex* normalmente exclui qualquer papel da demodicidose, exceto nas seguintes situações potenciais:

- É normalmente difícil realizar a raspagem nas patas, pois sangram antes de se atingir a profundidade adequada. Se fizer a raspagem podal, passe para uma área eritematosa periférica ao invés de uma área da pele mais edemaciada e intensamente afetada.

- Raça Shar Pei – O acúmulo de mucina na pele de cães desta raça dificulta a realização da raspagem, podendo ser necessária biopsia para obtenção do diagnóstico.

- Em áreas difíceis de raspar, um tricograma de "pelo avulsionado" pode ser preferível para a verificação da presença de *Demodex*.

***Demodex canis* e larva – alta resolução**
Imagem cortesia de Peter Hill

***Demodex injai* (*Demodex* de corpo longo) alta resolução**
Imagem cortesia de Peter Hill

***Demodex canis* - larvas e ovos - lente de 10X**
Imagem cortesia de Linda Vogelnest

Achados incidentais em raspagem da pele

• Itens incidentais são comuns em raspagens da pele.

• Filamentos coloridos são comumente observados em raspagens da pele de animais com prurido, que podem ser de tapetes e sofás.

• Esporos de fungos e grãos de pólen podem ser confundidos com ácaros.

• Material vegetal geralmente é colorido, mas nem sempre.

• Células do sangue misturadas em óleo mineral normalmente formam estruturas globulares arredondadas de cor vermelha amarronzada.

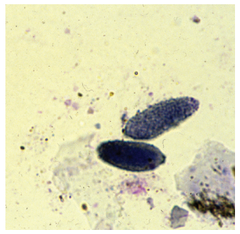

Grãos de pólen
Imagem cortesia de Peter Hill

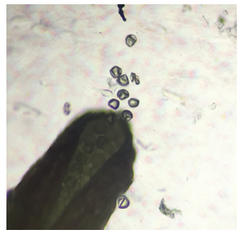

Estame de capim-búfalo com grânulos de pólen
Imagem cortesia de Mike Shipstone

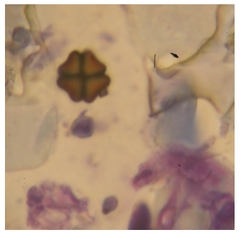

Pólen
Imagem cortesia de Mike Shipstone

Achados de tricograma

• Agentes infecciosos aparecerão em impressões em fita de acetato e raspagens de pele, associados a pelos avulsionados.

• Quando a alopecia é causada por trauma (autoinduzido ou trauma externo), as extremidades dos pelos parecem irregularmente quebradas. Em compensação, pelos que caem facilmente terão extremidades delicadamente afuniladas.

• Pelos telógenos normais possuem bulbos menos pigmentados, lisos e em forma de lança, enquanto que os pelos anágenos normais possuem bulbos mais intensamente pigmentados, enrolados ou entortados. Cães normais apresentam uma mescla de fios anágenos e telógenos em qualquer situação, sendo que cães de pelos mais longos têm uma predominância de pelos anágenos.

***Demodex canis* e depósitos foliculares**
Imagem cortesia de Mike Shipstone

Pelo avulsionado com *Demodex canis* – baixa resolução
Imagem cortesia de Peter Hill

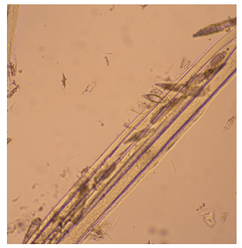

Tricograma demonstrando *Demodex canis*
Imagem cortesia de Mike Shipstone

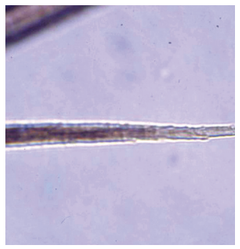

Extremidade normal no tricograma
Imagem cortesia de Peter Hill

Pelo quebrado no tricograma
Imagem cortesia de Peter Hill

Bulbo anágeno no tricograma
Imagem cortesia de Peter Hill



Pelos anágenos e telógenos no tricograma – lente de 10X
Image cortesia de Linda Vogelnest

Copyright Zoetis Indústria de Produtos Veterinários Ltda. Todos os direitos reservados. Material produzido Agosto/20. Cód.: 30003369. #MM-10202