DIAGNOSTICANDO DERMATOPATIAS PRURIGINOSAS EM CÃES

por exame citológico

Guia de referência rápida para ajudá-lo a identificar e diagnosticar doenças de pele em cães com prurido utilizando técnicas citológicas.

CONTEÚDO

INTRODUÇÃO/VISÃO GERAL

DERMATOPATIAS CANINAS

05 Ectoparasitas
08 Enfermidades Infecciosas
10 Enfermidades Fúngicas
11 Otite Externa

EXAMES DIAGNÓSTICOS

12 Escovação da Pelagem
14 Raspagem Superficial da Pele
16 Raspagem Profunda da Pele
18 Tricograma
20 Tira de Fita Adesiva Não Corada
22 Tira de Fita Adesiva Corada
24 Esfregaço por Impressão
26 Exame em Lâmpada de Wood
28 Cultura Fúngica
29 Esfregaço por Haste de Algodão – Ectoparasitas Óticos
30 Esfregaço por Haste de Algodão – Microrganismos Óticos
33 Cultura e Antibiograma – Meato Acústico

VISÃO GERAL DO DIAGNÓSTICO DE CÃES COM PRURIDO

UTILIZANDO UMA ABORDAGEM DIAGNÓSTICA PARA IDENTIFICAR A CAUSA DO PRURIDO

Os passos para uma abordagem diagnóstica para determinação da causa de base do prurido são resumidos nas atuais diretrizes da AVDAP:[1]

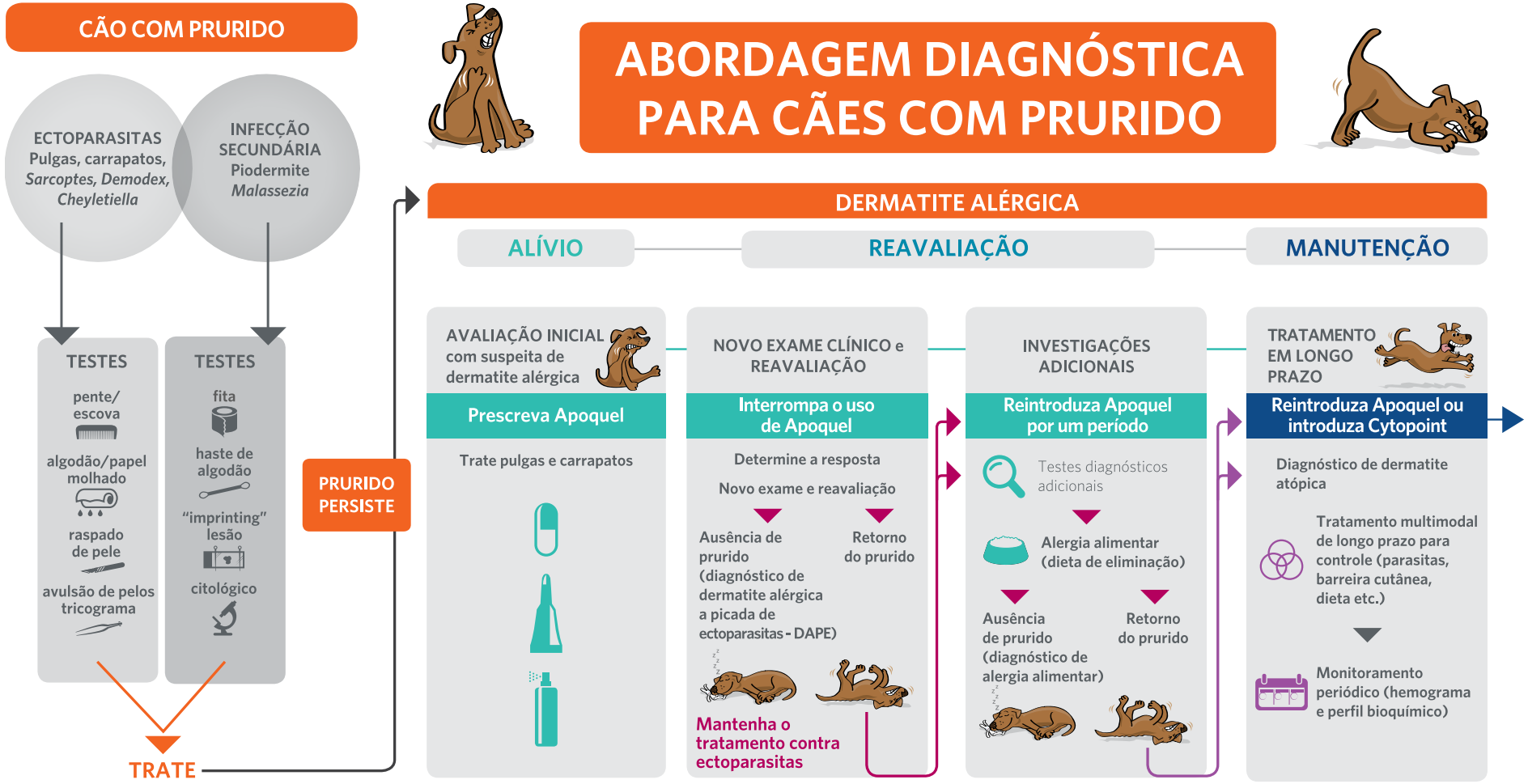

Abordagem diagnóstica para diagnóstico e tratamento de cães com prurido.

VISÃO GERAL DO DIAGNÓSTICO DE CÃES COM PRURIDO

UTILIZANDO UMA ABORDAGEM DIAGNÓSTICA PARA IDENTIFICAR A CAUSA DO PRURIDO

DEPOIS DA AVALIAÇÃO DO HISTÓRICO, DEVE-SE REALIZAR O EXAME DERMATOLÓGICO:[1]

1. Avaliando a qualidade da pelagem e condição geral do corpo
2. Identificando qualquer lesão ou parasita, p.ex., pulgas que estejam presentes
3. Determinando a distribuição das lesões

"TODO CÃO COM PRURIDO DEVE SER SUBMETIDO A ALGUMA FORMA DE EXAME MICROSCÓPICO"

Prof Peter Hill, Professor de Dermatologia e Imunologia Veterinária da Universidade de Adelaide.

Para saber mais sobre a realização de diagnósticos e interpretação de exame citológico, assista à série em vídeo apresentada pelo Professor Peter Hill e pela Dra. Dani Hoolahan **Clique aqui e assista**

ECTOPARASITAS

CONDIÇÃO: DERMATITE ALÉRGICA POR PICADA DE PULGAS

DISTRIBUIÇÃO DAS LESÕES

- Normalmente encontradas na área lombar dorsal ou no abdômen ventral e região inguinal

TIPOS DE LESÕES

Hipersensibilidade a picada de pulga

Imagem cortesia de Mike Shipstone

"*Hot spot*" de erosão por ulceração

Imagem cortesia de Peter Hill

- *Agudas* – máculas eritematosas, pápulas, pápulas crostosas, dermatite úmida aguda ("*hot spots*")
- *Crônicas* – alopecia autoinduzida, liquenificação, hiperpigmentação

EXAME DIAGNÓSTICO:

- Escovação da pelagem

ECTOPARASITAS

CONDIÇÃO: SARNA SARCÓPTICA

DISTRIBUIÇÃO DAS LESÕES

- Normalmente encontradas em áreas de pele fina, com poucos pelos, como a pina, parte posterior de cotovelos e de jarretes

TIPOS DE LESÕES

- Lesões predominantes incluem erupção, eritema, descamação e escoriações
- Em casos graves, as lesões podem se estender por todo o corpo

EXAME DIAGNÓSTICO:

- Raspagem Superficial da Pele

ECTOPARASITAS

CONDIÇÃO: DEMODICIDOSE

DISTRIBUIÇÃO DAS LESÕES

- As lesões podem ser localizadas ou generalizadas

TIPOS DE LESÕES

Lesões típicas incluem alopecia, eritema, depósitos foliculares, descamação, comedões e hiperpigmentação em casos crônicos

Em casos intensos, pode-se observar pápulas, pústulas, furunculose e úlceras, principalmente se diante de infecção secundária.

EXAMES DIAGNÓSTICOS:

- Raspagem Profunda da Pele
- Tricograma
- Tira de Fita Adesiva Não Corada

ENFERMIDADES INFECCIOSAS

CONDIÇÃO: PIODERMITE ESTAFILOCÓCCICA

DISTRIBUIÇÃO DAS LESÕES

- Tende a afetar o tronco e as áreas ventrais do cão
- A piodermite pode frequentemente envolver o dorso e patas

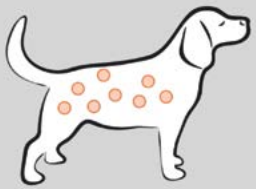

TIPOS DE LESÕES

Piodermite estafilocóccica
Imagem cortesia de Mike Shipstone

Colarinho epidérmico
Imagem cortesia de Mike Shipstone

- *Aguda* – pápulas, pústulas, colarinhos epidérmicos, anéis estafilocóccicos, retalhos circulares de alopecia
- *Crônica* – liquenificação, hiperpigmentação, untuosidade e descamação

EXAMES DIAGNÓSTICOS:

- Tira de Fita Adesiva Corada
- Esfregaço por Impressão

ENFERMIDADES INFECCIOSAS

CONDIÇÃO: DERMATITE POR *MALASSEZIA*

DISTRIBUIÇÃO DAS LESÕES

- Distribuição das lesões semelhante à da dermatite atópica
- Tende a afetar a face, orelhas, região ventral do pescoço, axilas, patas e períneo

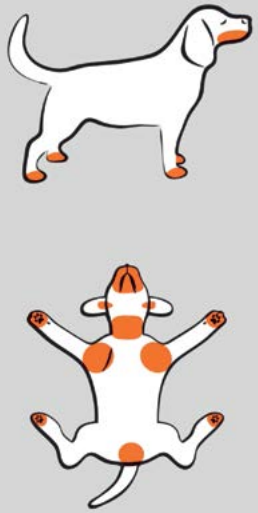

TIPOS DE LESÕES

- Lesões predominantes incluem eritema, descamações amareladas ou amarronzadas, com untuosidade e hiperpigmentação em condições crônicas

EXAME DIAGNÓSTICO:

- Tira de Fita Adesiva Corada

ENFERMIDADES FÚNGICAS

CONDIÇÃO: DERMATOFITOSE

TIPOS DE LESÕES

EXAMES DIAGNÓSTICOS:

- Exame em Lâmpada de Wood
- Tira de Fita Adesiva Corada
- Tricograma
- Cultura Fúngica

OTITE EXTERNA

CONDIÇÃO: OTITE

DISTRIBUIÇÃO DAS LESÕES

- Apresentação típica de prurido ao redor da face e região das orelhas

TIPOS DE LESÕES

- Lesões predominantes incluem eritema, secreção e odor
- Pode ter diversos gatilhos, incluindo ectoparasitas, dermatite alérgica, corpos estranhos e tumores – a causa mais comum é dermatite alérgica

EXAMES DIAGNÓSTICOS:

- Esfregaço com Haste de Algodão - Ectoparasitas
- Esfregaço com Haste de Algodão - Microrganismos
- Cultura e Antibiograma

EXAMES DIAGNÓSTICOS

ESCOVAÇÃO DA PELAGEM

CONDIÇÃO SUSPEITADA:

- Dermatite Alérgica por Picada de Pulgas

MATERIAIS NECESSÁRIOS

- Pente Fino
- Papel Branco
- Lâmina de Vidro
- Fita Adesiva
- Óleo Mineral



PASSOS DO PROCEDIMENTO

1. Usando um pente fino para pulgas, escove o cão repetidamente.
2. Transfira a amostra de pelo do pente para um pedaço do papel.
3. Solte a amostra de pelos com os dedos para permitir que os fragmentos caiam sobre o papel.

EXAMES DIAGNÓSTICOS

ESCOVAÇÃO DA PELAGEM

RESULTADOS POSITIVOS DO EXAME DIAGNÓSTICO

DERMATITE ALÉRGICA POR PICADA DE PULGAS

Resultado de teste mostrando duas pulgas e alguns piolhos.

EXAMES DIAGNÓSTICOS

RASPAGEM SUPERFICIAL DA PELE

CONDIÇÃO SUSPEITADA:

- Sarna Sarcóptica

MATERIAIS NECESSÁRIOS

- Aparador de Pelos
- Óleo Mineral
- Lâmina de Vidro
- Lâmina de Bisturi Cega

PASSOS DO PROCEDIMENTO

1. Coloque óleo mineral/parafina líquida sobre uma lâmina de vidro, depois umedeça o fio de uma lâmina de bisturi cega com um pouquinho do óleo na lâmina.
2. Coloque uma quantidade pequena do óleo sobre a área que será raspada.
3. Usando o bisturi cego, raspe a superfície da pele, colhendo qualquer resíduo e material superficial.
4. Transfira o material colhido sobre o óleo na lâmina de vidro e então misture.
5. Coloque uma lamínula sobre o óleo em que a amostra está suspensa. Agora, esta lâmina está pronta para ser visualizada sob microscópio.

EXAMES DIAGNÓSTICOS

RASPAGEM SUPERFICIAL DA PELE

RESULTADOS POSITIVOS DO EXAME DIAGNÓSTICO

SARNA SARCÓPTICA

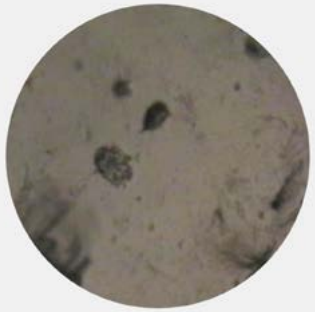

***SARCOPTES* VISTOS EM RASPAGENS SUPERFICIAIS DE PELE**
Imagem cortesia de Peter Hill

ÁCARO *SARCOPTES* - ADULTO E OVOS - LENTE DE 10X
Imagem cortesia de Linda Vogelnest

Pode-se ver exemplares de *Sarcoptes* e seus ovos. Estes ácaros normalmente têm um formato oval, com pernas curtas e troncudas.

EXAMES DIAGNÓSTICOS

RASPAGEM PROFUNDA DA PELE

CONDIÇÃO SUSPEITADA:

- Demodicidose

MATERIAIS NECESSÁRIOS

- Aparador de Pelos
- Óleo Mineral
- Lâmina de Vidro
- Lâmina de Bisturi Cega

PASSOS DO PROCEDIMENTO

1. Coloque óleo mineral/parafina líquida sobre uma lâmina de vidro.
2. Umedeça o fio de uma lâmina de bisturi cega com um pouquinho do óleo na lâmina.
3. Coloque uma quantidade pequena do óleo sobre a área que será raspada, então raspe a pele até enxergar a exsudação capilar.
4. Raspe o material usando a lâmina, comprimindo a pele de modo a forçar que quaisquer ácaros presente nos folículos do pelo sejam expelidos.
5. Transfira o material do bisturi para a lâmina de vidro, misturando-o com o óleo.

EXAMES DIAGNÓSTICOS

RASPAGEM PROFUNDA DA PELE

RESULTADOS POSITIVOS DO EXAME DIAGNÓSTICO

DEMODEX

DEMODEX CANIS
Imagem cortesia de Peter Hill

***DEMODEX CANIS* E LARVA**
Imagem cortesia de Peter Hill

***DEMODEX CANIS* - LARVAS E OVOS - LENTE DE 10X** Imagem cortesia de Peter Hill

***DEMODEX INJAI* (*DEMODEX* DE CORPO LONGO)**
Imagem cortesia de Peter Hill

É comum encontrar várias formas do ciclo de vida do ácaro *Demodex* (p. ex., ovos, formas juvens e adultos).

EXAMES DIAGNÓSTICOS

TRICOGRAMA

CONDIÇÕES SUSPEITADAS:

- Demodicidose
- Dermatofitose

MATERIAIS NECESSÁRIOS

- Pinça Hemostática
- Óleo Mineral
- Lâmina de Vidro

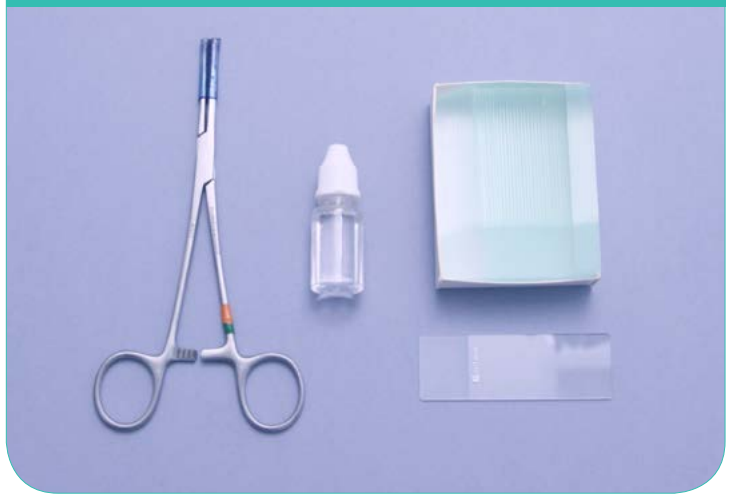

PASSOS DO PROCEDIMENTO



1 Coloque óleo mineral em uma lâmina de vidro.

2 Usando uma pinça hemostática, segure um pouco de pelo pela base e arranque-os.

3 Transfira os pelos para a lâmina, alinhando-os na mesma direção. Repita o processo até que haja > 50 pelos na lâmina.

4 Coloque uma lamínula sobre o óleo que contém a amostra. Agora esta lâmina está pronta para ser visualizada sob microscópio.

EXAMES DIAGNÓSTICOS

TRICOGRAMA

RESULTADOS POSITIVOS DO EXAME DIAGNÓSTICO

DEMODEX

***DEMODEX CANIS* E DEPÓSITOS FOLICULARES**
Imagem cortesia de Mike Shipstone

PELO AVULSIONADO COM *DEMODEX CANIS*
Imagem cortesia de Peter Hill

Pode-se ver uma grande quantidade de ácaros *Demodex* agrupados ao redor dos fios do pelo.

DERMATOFITOSE

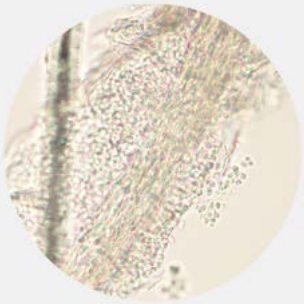

ARTRÓSPOROS

Os fios do pelo ficam cobertos de artrósporos (produzidos pelo fungo).

EXAMES DIAGNÓSTICOS

TIRA DE FITA ADESIVA NÃO CORADA

CONDIÇÃO SUSPEITADA:

- Demodicidose

MATERIAIS NECESSÁRIOS

- Aparador de Pelos
- Fita Adesiva
- Lâmina de Vidro
- Óleo Mineral

PASSOS DO PROCEDIMENTO

1. Pegue um pedaço de fita adesiva, mais ou menos do mesmo tamanho que a lâmina de vidro.
2. Para colher amostra da área de interesse, pressione a fita repetidamente sobre a superfície da pele.
3. Segure bem a pele e tente puxar os ácaros do folículo piloso, então continue colhendo material usando a fita adesiva.
4. Prenda a extremidade da fita sobre uma lâmina.
5. Aplique óleo de imersão sobre a lâmina, e então coloque a fita adesiva por cima.

EXAMES DIAGNÓSTICOS

TIRA DE FITA ADESIVA NÃO CORADA

RESULTADOS POSITIVOS DO EXAME DIAGNÓSTICO

DEMODEX

***DEMODEX CANIS* EM COMPRESSÃO DE FITA - LENTE 10X -** Imagem cortesia de Linda Vogelnest

Pode-se observar vários ácaros *Demodex*.

EXAMES DIAGNÓSTICOS

TIRA DE FITA ADESIVA CORADA

CONDIÇÕES SUSPEITADAS:

- Piodermite *Estafilocóccica*
- Dermatite por *Malassezia*
- Dermatofitose

MATERIAIS NECESSÁRIOS

- Fita Adesiva Transparente
- Lâmina de Vidro

PASSOS DO PROCEDIMENTO



1. Pegue um pedaço da fita adesiva, mais ou menos do mesmo tamanho que a lâmina de vidro.
2. Para colher amostras da área de interesse, pressione a fita repetidamente sobre a pele até que ela perca sua aderência.
3. Prenda a fita na extremidade de uma lâmina de vidro em preparação para corar.
4. Core a lâmina usando *Diff-Quik*®: Mergulhe a lâmina no metanol (fixador), depois na eosina (corante vermelho) e a seguir no azul de metileno (corante azul) - aproximadamente 5 segundos para cada imersão.
5. Depois de corar, enxágue em água corrente, coloque a fita de volta sobre a lâmina, e então seque com papel toalha. Agora a lâmina está pronta para ser examinada sob microscópio.

EXAMES DIAGNÓSTICOS

TIRA DE FITA ADESIVA CORADA

RESULTADOS POSITIVOS DO EXAME DIAGNÓSTICO

PIODERMITE ESTAFILOCÓCCICA

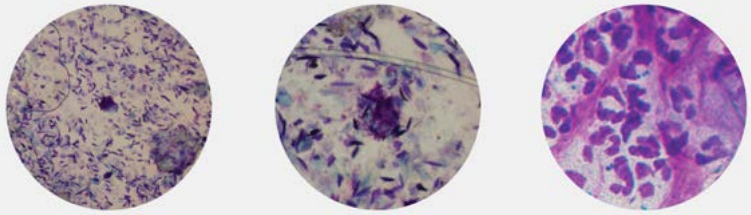

AGLOMERADO NEUTROFÍLICO NA TIRA DA FITA

Lente 4 X - Imagem cortesia de Peter Hill Lente 10 X - Imagem cortesia de Peter Hill Lente 100 X - Imagem cortesia de Peter Hill

Agrupamentos roxo-escuros contêm grandes quantidades de neutrófilos degenerados, dentro dos quais existe uma grande quantidade de *estafilococcos* (verificação primeiro em baixa magnificação).

DERMATITES POR *MALASSEZIA*

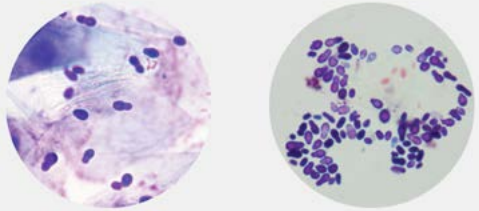

MALASSEZIA

Lente 10 X - Imagem cortesia de Peter Hill Lente 100 X - Imagem cortesia de Peter Hill

Leveduras *Malassezia* coradas em azul ou roxo.

DERMATOFITOSE

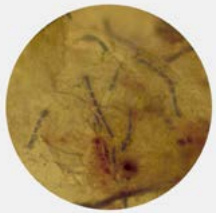

HIFAS FÚNGICAS

Lente 100 X - Imagem cortesia de Peter Hill

Hifas fúngicas ficam aderidas ao corneócito.

EXAME DIAGNÓSTICO

ESFREGAÇO POR IMPRESSÃO

CONDIÇÃO SUSPEITADA:

- Piodermite Estafilocóccica

MATERIAIS NECESSÁRIOS

- Lâmina de Vidro

PASSOS DO PROCEDIMENTO

1. Aplique a lâmina diretamente na superfície da pele (área da lesão que contenha pus, esteja úmida ou exsudando) para colher o material.
2. Core a lâmina usando *Diff-Quik®*: Mergulhe a lâmina no metanol (fixador), depois na eosina (corante vermelho) e a seguir no azul de metileno (corante azul) – aproximadamente 5 segundos para cada imersão.
3. Enxágue a lâmina em água corrente, e então deixe secar naturalmente ou use um secador de cabelos.
4. Quando estiver seca, coloque uma gota de óleo de imersão sobre a lâmina e então coloque uma lamínula por cima. Agora a lâmina está pronta para ser examinada sob microscópio.

EXAME DIAGNÓSTICO

ESFREGAÇO POR IMPRESSÃO

RESULTADOS POSITIVOS DO EXAME DIAGNÓSTICO

PIODERMITE ESTAFILOCÓCCICA

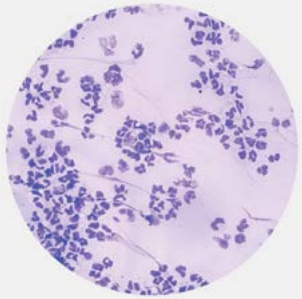

NEUTRÓFILOS
Lente 4 X - Imagem cortesia de Peter Hill

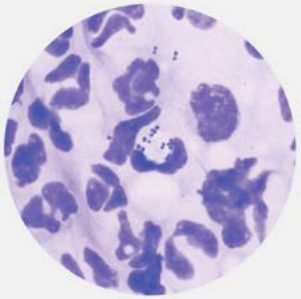

NEUTRÓFILOS DEGENERADOS (PIODERMITE)
Lente 4 X - Imagem cortesia de Peter Hill

Agrupamentos roxo-escuros contêm grandes quantidades de neutrófilos degenerados, dentro dos quais existe uma grande quantidade de *Staphylococcus* (verificação primeiro em baixa magnificação).

EXAME DIAGNÓSTICO

EXAME EM LÂMPADA DE WOOD

CONDIÇÃO SUSPEITADA:

- Dermatofitose

MATERIAIS NECESSÁRIOS

- Lâmpada de Wood

PASSOS DO PROCEDIMENTO

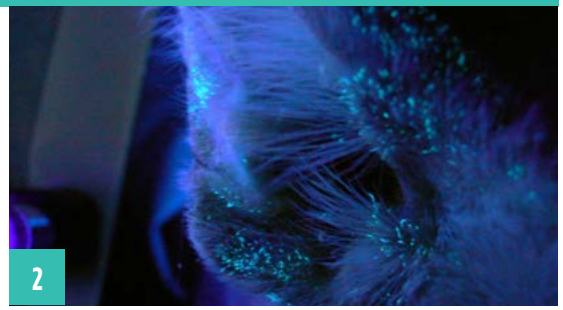

1. Examine a superfície da pele e os pelos usando uma lâmpada ultravioleta.
2. Verifique se algum pelo fica fluorescente.

EXAME DIAGNÓSTICO

EXAME EM LÂMPADA DE WOOD

RESULTADO POSITIVO DO EXAME DIAGNÓSTICO

DERMATOFITOSE

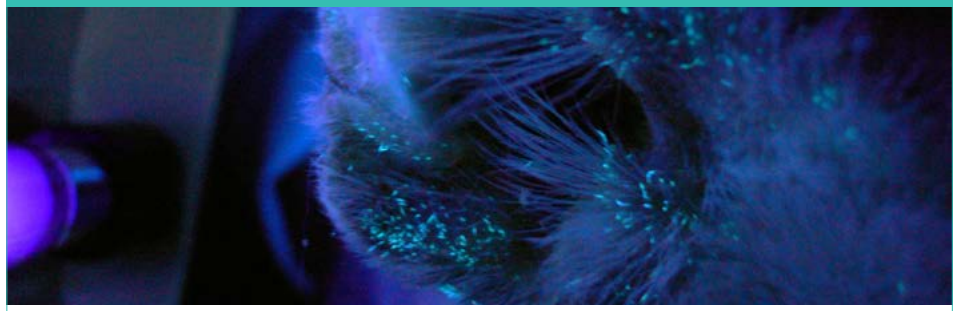

Um resultado positivo mostra pelos que ficam fluorescentes, de cor verde-claro. Apenas certas espécies de dermatófitos ficam fluorescentes sob lâmpada de Wood e, portanto, pode ser necessário realizar outros exames diagnósticos mediante um resultado negativo. Algumas outras estruturas (p.ex., partículas de poeira) podem ficar artificialmente de cor roxa fluorescente.

EXAME DIAGNÓSTICO

CULTURA FÚNGICA

CONDIÇÃO SUSPEITADA:

- Dermatofitose

MATERIAIS NECESSÁRIOS

- Escova de Dentes Nova
- Pinça Hemostática
- Frasco Estéril
- Cortador de Unhas

PASSOS DO PROCEDIMENTO

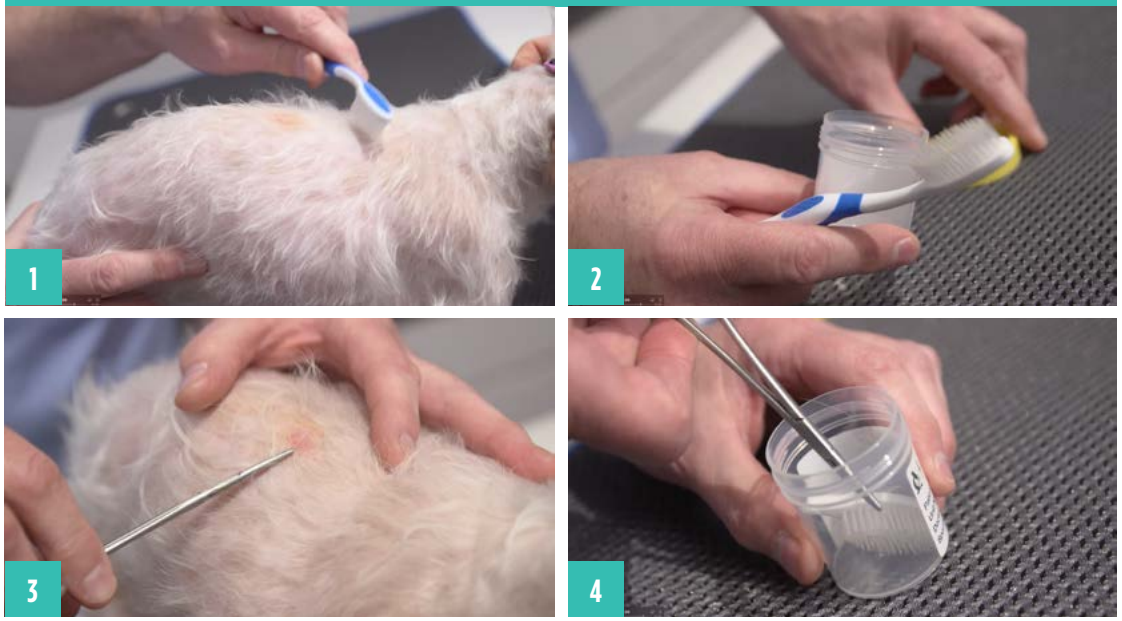

O exame de cultura fúngica normalmente é realizado se forem encontrados resultados negativos para dermatofitose em outros exames:

1. Usando uma escova de dentes nova, escove a pelagem do cão e foque em áreas onde há suspeita da condição de pele.
2. Use um cortador de unhas para cortar a cabeça da escova de dentes dentro de um frasco de amostra.
3. Você também pode colher uma amostra para cultura fúngica arrancando pelos próximos da borda da lesão.
4. Coloque estes pelos no frasco de amostra (contendo a cabeça da escova de dentes) para cultura.

EXAME DIAGNÓSTICO

ESFREGAÇO COM HASTE DE ALGODÃO - ECTOPARASITAS ÓTICOS

CONDIÇÕES SUSPEITADAS:

- Sarna Otodécica
- Demodicidose

MATERIAIS NECESSÁRIOS

- Haste de Algodão
- Lâmina de Vidro

PASSOS DO PROCEDIMENTO





1. Realize um exame otoscópico para verificar o estado dos meatos antes de verificar os achados citológicos.
2. Coloque parafina líquida/óleo mineral em uma lâmina e então umedeça a haste de algodão.
3. Coloque a haste de algodão no meato acústico e retire o material.
4. Transfira o material colhido da haste de algodão para a lâmina com óleo. Indique na lâmina de qual orelha (esquerda ou direita) a amostra foi colhida.
5. Coloque uma lamínula sobre o óleo. Agora a lâmina está pronta para o exame.

EXAME DIAGNÓSTICO

ESFREGAÇO COM HASTE DE ALGODÃO – MICRORGANISMOS ÓTICOS

RESULTADO POSITIVO DO EXAME DIAGNÓSTICO

SARNA OTODÉCICA

OTODECTES CYNOTIS
Lente 10 X - Imagem cortesia de Peter Hill

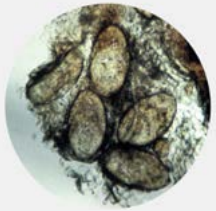

OVOS DE *OTODECTES CYNOTIS*
Lente 10 X - Imagem cortesia de Peter Hill

Ácaros *Otodectes cynotis* (sarna de orelha comum) e seus ovos podem ser observados.

DEMODICIDOSE

DEMODEX CANIS
Imagem cortesia de Peter Hill

Amostras colhidas da orelha também podem apresentar ácaros *Demodex*.

EXAME DIAGNÓSTICO

ESFREGAÇO COM HASTE DE ALGODÃO – MICRORGANISMOS ÓTICOS

CONDIÇÃO SUSPEITADA:

- Microrganismos óticos

MATERIAIS NECESSÁRIOS

- Haste de Algodão
- Lâmina de Vidro

PASSOS DO PROCEDIMENTO

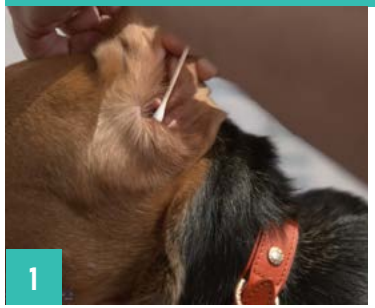

1. Insira uma haste de algodão na orelha, empurre-a até a base do meato vertical e então gire delicadamente.
2. Retire a haste de algodão e esfregue o material colhido sobre uma lâmina de vidro – indique na lâmina de qual orelha (esquerda ou direita) a amostra foi coletada.
3. Core a lâmina usando *Diff-Quik®*: Mergulhe a lâmina em metanol (fixador), depois na eosina (corante vermelho) e a seguir no azul de metileno (corante azul) - aproximadamente 5 segundos para cada.
4. Enxágue a lâmina em água corrente, e então deixe secar naturalmente ou use um secador de cabelos.
5. Quando estiver seca, coloque uma gota de óleo de imersão diretamente na lâmina e então coloque uma lamínula por cima. Esta lâmina agora está pronta para ser examinada sob microscópio.

EXAME DIAGNÓSTICO

ESFREGAÇO COM HASTE DE ALGODÃO – MICRORGANISMOS ÓTICOS

RESULTADOS POSITIVOS DO EXAME DIAGNÓSTICO

MICRORGANISMOS ÓTICOS

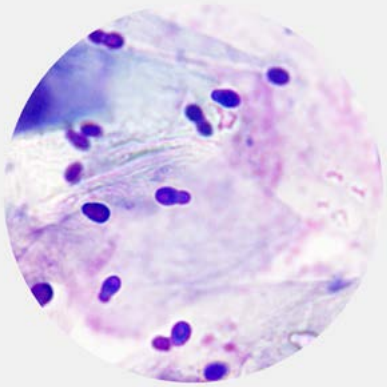

MALASSEZIA
Lente 100 X - Imagem cortesia de Peter Hill

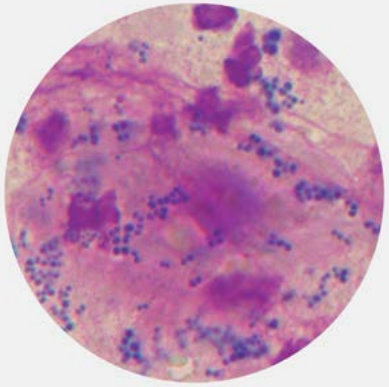

SUPERCRESCIMENTO DE ESTAFILOCOCOS
Lente 100 X - Imagem cortesia de Peter Hill

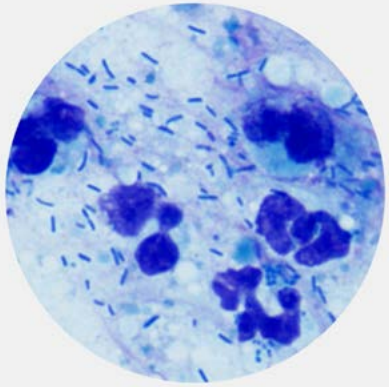

OTITES ASSOCIADA A HASTES
Lente 100 X - Imagem cortesia de Peter Hill

Crescimento exagerado de *Malassezia*, *Staphylococcus* e infecção por bacilos em um esfregaço de orelha.

EXAME DIAGNÓSTICO

CULTURA E ANTIBIOGRAMA - MEATO ACÚSTICO

CONDIÇÃO SUSPEITADA:

- Otites

MATERIAIS NECESSÁRIOS

- *Swab* estéril para cultura microbiológica

PASSOS DO PROCEDIMENTO

Se forem encontrados bacilos no exame citológico, realize cultura e antibiograma:

1. Se houver necessidade de fazer a cultura de uma amostra, use um *swab* estéril para cultura microbiológica.
2. Insira o *swab* na orelha, empurre-o até a base do meato vertical, e então gire delicadamente.
3. Retire o *swab* e coloque-o diretamente no frasco de transporte.

CONHEÇA AS PLATAFORMAS DIGITAIS DA ZOETIS

Além de uma linha de produtos, a Zoetis possui diversas plataformas com conteúdo técnico sobre aspectos relevantes da clínica em cães e gatos.

Confira abaixo e acesse cada uma delas:

BIBLIOTECA

Biblioteca: encontre aqui artigos científicos, monografias e vídeos dos materiais técnicos de nossos produtos, todos disponíveis para download.

BLOG

Blog: temas relacionados a vacinação, imunologia e mercado você encontra em nosso blog! Temos mais de 100 artigos publicados! Confira aqui.

EXCELÊNCIA EM DERMATOLOGIA

Site Excelência em dermatologia: ferramentas desenvolvidas por especialistas com anos de expertise clínica, incluindo pesquisas de referência dermatológica para fácil uso. Acesse e confira.

E-LEARNING

E-learning: Nossa plataforma de e-learning oferece aulas com uma hora de duração ministradas por palestrantes nacionais e internacionais sobre os assuntos mais relevantes da medicina veterinária de animais de companhia. Clique aqui para acessar o site.

PORTAL DO TUTOR

Portal para o tutor: Informações sobre as principais doenças que acometem cães (clique aqui) e gatos (clique aqui) e como preveni-las através da vacinação, com uma linguagem apropriada a cada tutor, de cão e de gato.

Nos siga nas redes sociais: /zoetisbrasil @zoetisbr /zoetisbrasil

Copyright Zoetis Indústria de Produtos Veterinários Ltda. Todos os direitos reservados. Material produzido em 08/20. #MM-10399.

VOLTAR

REFERÊNCIA:

1. Australian Veterinary Dermatology Advisory Panel (AVDAP). Guidelines for the diagnosis and management of pruritus in dogs. March 18. Disponível em: www.zoetis.com.au/avdap

zoetis

PARA MAIS INFORMAÇÕES, POR FAVOR, CONSULTE AS DIRETRIZES DA AVDAP, DISPONÍVEIS EM ZOETIS.COM.AU/AVDAP