vetscan

Número 01 Ano 2021

Boletim técnico

Entendendo a eritropoiese

Prof. Dr. Marcelo de Souza Zanutto

zoetis

A anemia é um achado clínico-laboratorial, não um diagnóstico, e constitui reflexo de doença primária, com algumas raras exceções. É definida quando a massa total eritroide encontra-se abaixo dos valores de referência, com consequente menor habilidade de oxigenação tecidual com hidratação normal. Essa condição é mais comumente observada em gatos em comparação aos cães. As manifestações clínicas apresentadas pelo paciente podem estar relacionadas tanto com o quadro anêmico quanto com a doença primária.

Dentre as manifestações clínicas diretamente envolvidas com a anemia relacionada a insuficiente oxigenação tecidual (hipóxia), incluem-se mucosas hipocoradas, letargia e hipo-anorexia. Nestes pacientes podem ser observados sintomas relacionados a mecanismos compensatórios para aumento do débito cardíaco como taquicardia, taquipneia e sopro sistólico. Alguns demonstram depravação de apetite. A gravidade da anemia está relacionada a rapidez de evolução do quadro (aguda ou crônica), magnitude da anemia e a capacidade adaptativa cardiopulmonar.

Evidências

Algumas evidências informadas na anamnese ou verificadas ao exame físico podem auxiliar na avaliação da evolução e causa da anemia. Podem ser informadas evidências de hemorragia como hematêmese, melena, epistaxe, petéquias e sufusões. Alguns pacientes podem apresentar esplenomegalia que pode sugerir quadro hemolítico extravascular, neoplasia ou reflexo de infecções sistêmicas. Da mesma forma, a linfoadenomegalia generalizada indica estímulo antigênico sistêmico ou neoplasia. A icterícia pode ser uma evidência de hemólise aguda ou estar relacionada a uma doença hepatobiliar primária ou secundária. A presença de mucosas cianóticas pode indicar a presença de metemoglobinemia.

O diagnóstico

O diagnóstico da anemia será obtido pelo cruzamento das informações obtidas na anamnese, com os achados do exame físico e os resultados de exames complementares. A análise do hemograma (eritrograma, leucograma, contagem de plaquetas, análise do esfregaço sanguíneo) e a contagem de reticulócitos é fundamental para iniciar a investigação de qualquer quadro clínico.

Existem poucas condições clínicas em que o hemograma é desnecessário no estabelecimento do diagnóstico ou na avaliação do estado geral do paciente, já que faz parte dos dados mínimos laboratoriais, como a urinálise e os exames bioquímicos. O aspirado ou a biopsia de medula óssea são indicados na investigação de anemias arregenerativas com causa indefinida. Outros exames complementares podem auxiliar na investigação da causa da anemia como a análise de líquidos cavitários, testes de coagulação, coproparasitológico, exames de imagem, testes sorológicos ou de biologia molecular, teste de Coombs e de fragilidade osmótica eritrocitária.

diagnóstico

A abordagem

O roteiro na abordagem do eritrograma está relacionado em analisar se o eritron (massa de eritrócitos) está aumentado (policitemia), diminuído (anemia) ou normal. Frente aos quadros anêmicos é importante para começar a abordagem diagnóstica estabelecer se a anemia é regenerativa ou não. Antes de responder a essa questão alguns aspectos da fisiologia e anatomia da eritropoiese devem ser considerados.

A hematopoese ocorre dentro da cavidade medular na forma de cordões celulares entre os seios vasculares. As linhagens celulares que se diferenciarão em granulócitos, linfócitos e macrófagos concentram-se próximas do endósteo e arteríolas, enquanto os megacariócitos e precursores eritroides próximos aos seios venosos. As células hematopoéticas originam-se de uma célula tronco comum pluripotente que origina as linhagens mieloides e linfoides. As células progenitoras linfoides geram progênie linfocítica, enquanto as células progenitoras mieloides geram células eritroides, megacariócitos, basófilos, eosinófilos e uma linhagem celular granulocítica-macrofágica que dará origem a neutrófilos e macrófagos. A eritropoiese, em específico, ocorre ao redor de macrófagos especializados, estruturas denominadas de ilhas eritroides. A capacidade de produção de hemácias pode chegar a 2,5 bilhões de células por quilograma ao dia.

Essa produção pode ser influenciada por estímulos hormonais, citocinas, nível de oxigenação, nutrientes e disponibilidade de ferro.

O principal hormônio estimulador da eritropoiese é a eritropoetina, que induz ao aumento do número de células-tronco eritroides, aumenta a sobrevida daquelas em desenvolvimento e promove a liberação de hemácias maduras. A ação da eritropoetina pode ser estimulada por andrógenos e pelas prostaglandinas E1 e E2. Várias citocinas com perfil pró-inflamatório (IL-1, IL-6 e TNF-α) liberadas por macrófagos ativados em situações de inflamação, infecção e neoplasia, possuem efeito supressor na eritropoiese. Os estrógenos, como a prostaglandina 2A, também possuem efeito supressor sobre a eritropoiese, assim como a proteína de envelope p15E do vírus da leucemia felina.

5 dias

120 horas

Todo o processo de eritropoiese da célula-tronco a hemácia dura 5 dias ou aproximadamente 120 horas.
Em gatos, a eritropoiese pode ser acelerada em 7 vezes, se necessário. Na **figura 1** pode-se observar toda a sequência de divisão e maturação celular com as duas nomenclaturas dos tipos celulares. Na hematologia veterinária predomina o uso da nomenclatura rubricítica. Conforme ocorre o aumento da produção de hemoglobina, os precursores perderão as organelas, culminando com a expulsão nuclear no eritroblasto ortocromático e consequente formação do reticulócito. Nesta fase ainda ocorre síntese de hemoglobina, fenômeno observado pela policromasia celular pela presença de ribossomos e RNAm.
Em situações de demanda elevada por hemácias (hemorragia ou hemólise) ocorre a liberação de células mais jovens, por este motivo pode-se observar uma maior frequência de corpúsculos de Howell-Jolly e eritroblastos. Estes corpúsculos são fragmentos nucleares remanescentes que não foram integralmente expulsos. Em condições normais, eles podem ser observados em 0,2 a 1% das hemácias. Conforme ocorre a maturação da linhagem celular, as células diminuem de tamanho, ou seja, os precursores possuem maior tamanho. Fatores nutricionais que interferem na divisão celular, como a vitamina B12, levam, na sua deficiência, a hemácias de maior tamanho (macrocitose) por ocorrerem menos divisões celulares. Por outro lado, a deficiência de fatores de maturação como o ferro, leva a divisões celulares mais numerosas e hemácias de menor tamanho (microcitose).

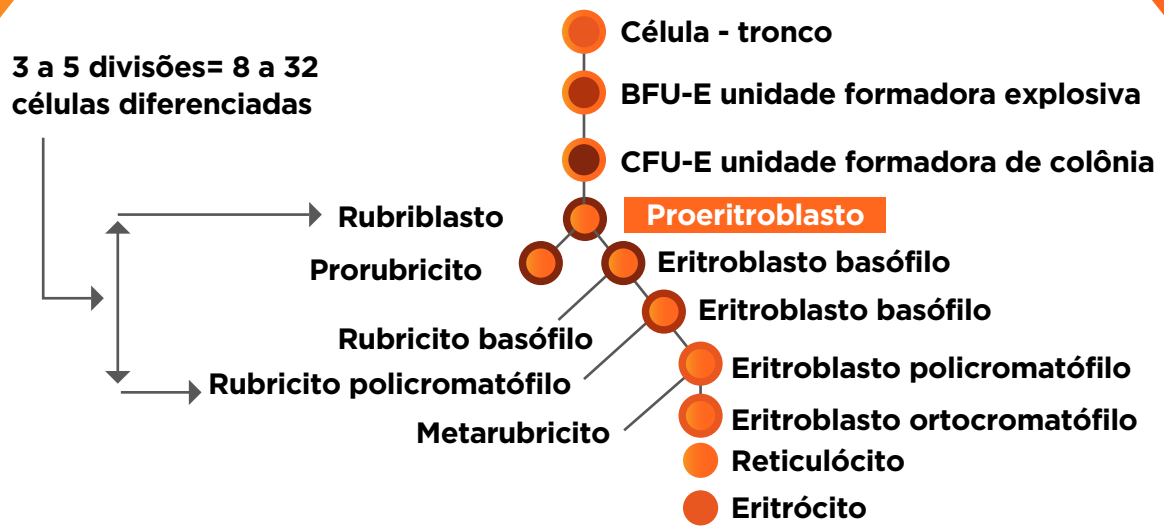

FIGURA 1: Sequência celular da divisão e maturação da eritropoiese.

vetscan

Boletim técnico
Entendendo a eritropoiese

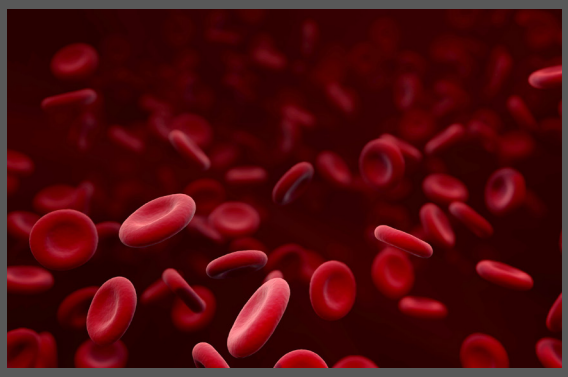

A principal função das hemácias é o transporte de oxigênio. A hemoglobina é um complexo proteína-porfirina-ferro composta de duas cadeias polipeptídicas alfa e beta. A hemoglobina de gatos tem uma estrutura única contendo de 8 a 20 grupos reativos sulfidrila por molécula. A oxidação pelo oxigênio do ferro da hemoglobina, de sua forma ferrosa (Fe^{2+}) para a forma férrica (Fe^{3+}), leva à formação de metemoglobina, um processo que é reversível.

Por outro lado, a oxidação dos grupos sulfidrilas da molécula de globina por condições mórbidas não hemolíticas (linfoma, hepatopatias, hipertireoidismo e diabetes melito) que produzem radicais oxidantes ou fármacos (azul de metileno ou fenazopiridina) determinam a desnaturação de forma irreversível da hemoglobina na forma dos corpúsculos de Heinz. Outros fármacos tóxicos oxidantes da hemoglobina felina aumentam a produção de metemoglobina com possibilidade de reversão da função da hemoglobina. A visualização dos corpúsculos de Heinz pode ser realizada em lâminas preparadas com coloração supra-vital de azul de metileno. A vida média dos eritrócitos na circulação sanguínea de gatos é de 76 dias. Várias condições mórbidas inflamatórias, neoplásicas e infecciosas podem diminuir a meia vida do eritrócito felino pela maior susceptibilidade oxidativa e menor capacidade redutora da hemoglobina felina. A hemocaterese de hemácias velhas ocorre nos macrófagos esplênicos. Em geral, 1,3% das hemácias são retiradas da circulação ao dia.

O fornecimento celular de ferro ocorre de três maneiras: absorção intestinal, pela reciclagem de hemácias velhas e estoque de ferro no fígado. A absorção de ferro culmina na sua exportação para a circulação portal por meio da ação da ferroportina e seu transporte pela ligação à transferrina até o fígado para ser estocado, ou até os precursores eritroides na medula óssea para incorporação na hemoglobina. Nas células, o ferro é absorvido via receptor de transferrina e internalizado ao citoplasma dentro de endossomos. A absorção intestinal e o uso celular de ferro são regulados pelos seus níveis corporais totais e intracelulares. A hepcidina regula o ferro de forma sistêmica por impedir a absorção de ferro pelo intestino e a exportação do ferro pelos macrófagos pela ligação e consequente degradação da ferroportina. Sua síntese é aumentada quando a ingestão dietética de ferro é alta e diminuída durante anemia e hipóxia. A síntese de hepcidina também aumenta nas doenças inflamatórias, indisponibilizando o ferro nos macrófagos e impedindo a absorção intestinal. Nos precursores eritroides e em outros tipos celulares, o ferro é estocado como um complexo proteico denominado ferritina. A dosagem dos níveis de ferritina pode auxiliar na diferenciação da anemia por deficiência de ferro da anemia por doença inflamatória. Na deficiência de ferro pode-se encontrar microcitose e hipocromasia, mas estas alterações são menos sensíveis do que a dosagem de ferritina. A concentração de ferritina nas doenças inflamatórias crônicas estará elevada, enquanto na anemia por deficiência de ferro estará baixa.

Referências bibliográficas

CAR, B. D. The hematopoietic system. In WEISS, D. J.; WARDROP K. J. SCHALM´S Veterinary Hematology. 6ª ed. Wiley-Blackwell; p. 27-35, 2010.

HARVEY, J. W. The feline blood film 1. Techniques and erythrocyte morphology. Journal of Feline Medicine and Surgery, v. 19, p. 529–540, 2017.

OLIVEIRA, B. B.; SORGATTO, S.; GODOY, K. C. S.; OLIVEIRA, G. G.; SOUZA, A. I. RDW-CV e RDW-SD em gatos domésticos saudáveis. Archives of Veterinary Science, v. 22, n. 3, p. 8-12, 2017.

OLSON, S. W.; HOHENHAUS, A. E. Feline non-regenerative anemia. Diagnostic and treatment recommendations. Journal of Feline Medicine and Surgery, v. 21, p. 615–631, 2019.

OLVER, C. S. Erythropoieses. In WEISS, D. J.; WARDROP K. J. SCHALM´S Veterinary Hematology. 6ª ed. Wiley-Blackwell; p. 36-42, 2010.

OLVER, C. S.; ANDREWS, G. A.; SMITH, J. E.; KANEKO, J. J. Erythrocyte structure and function. SCHALM´S Veterinary Hematology. 6ª ed. Wiley-Blackwell; p. 123-130, 2010.

OVERMANN, J. A.; MODIANO, J. F.; O´BRIEN, T. D. Stem cell biology. In WEISS, D. J.; WARDROP K. J. SCHALM´S Veterinary Hematology. 6ª ed. Wiley-Blackwell; p. 14-19, 2010.

SHARKEY, L. C.; HILL, S.A. Structure of bone marrow. In WEISS, D. J.; WARDROP K. J. SCHALM´S Veterinary Hematology. 6ª ed. Wiley-Blackwell; p. 8-13, 2010.

vetscan

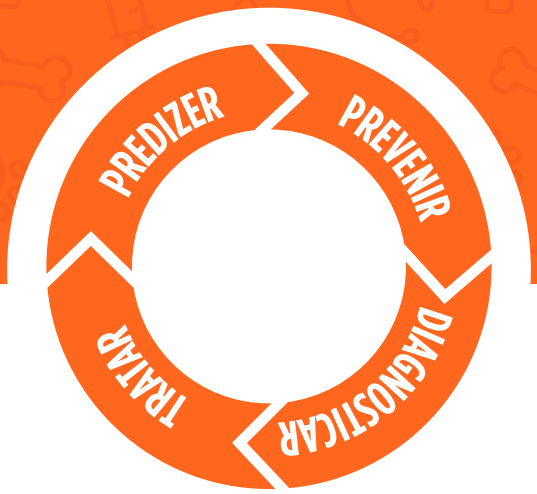

Escaneie o QR Code para acessar o site e fique bem informado com o conteúdo técnico do deZenvolve.

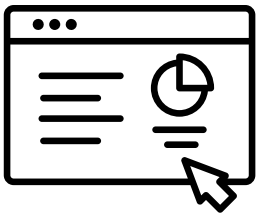

Visite o site da Vetscan

Acesse a plataforma DeZenvolve

zoetis

SAC: 0800 011 19 19 | adm-sac@zoetis.com | www.zoetis.com.br | @zoetisbr /zoetisbrasil

Copyright Zoetis Indústria de Produtos Veterinários Ltda. Todos os direitos reservados.